DE

L'ÉPITHÉLIOMA PRIMITIF DE LA RATE

HYPERTROPHIE IDIOPATHIQUE DE LA RATE SANS LEUCÉMIE

PAR LE

DOCTEUR ERNEST GAUCHER

Ancien interne lauréat des hôpitaux de Paris,
Préparateur des travaux d'histologie à la faculté de médecine,
Membre de la société clinique de Paris.

Avec figures dans le texte

PARIS
OCTAVE DOIN, ÉDITEUR
8, PLACE DE L'ODÉON, 8
1882

DE

L'ÉPITHÉLIOMA PRIMITIF DE LA RATE

HYPERTROPHIE IDIOPATHIQUE DE LA RATE SANS LEUCÉMIE

DU MÊME AUTEUR

Traité théorique et pratique des maladies de la peau. Leçons professées à l'hôpital Saint-Louis par *J. B. Hillairet*, rédigées et précédées de l'anatomie et de la physiologie de la peau par *E. Gaucher*, avec figures dans le texte. — O. Doin Éditeur 1881.

Des troubles de la nutrition dans l'intoxication saturnine: Physiologie pathologique de l'empoisonnement chronique par le plomb. — Revue de médecine. — Novembre 1881.

De l'aphasie saturnine. — Bull. soc. clinique de Paris. — Avril 1880.

Anatomie pathologique de l'Eczéma. — Annales de dermatologie et de syphiligraphie. — Avril 1881. — Avec 2 planches hors texte.

Note sur le parasitisme de la Lèpre. — (En collaboration avec M. Hillairet) Bull. soc. de Biologie. — Décembre 1880.

Culture des Bactéries de la Lèpre. — Bull. soc. Biologie 1881.

Anatomie pathologique des paralysies diphthéritiques. — Journal de l'anatomie de Ch. Robin. — Janvier 1881. — Avec une planche hors texte.

Note sur la pathogénie de l'albuminurie dans la diphthérie et sur la néphrite infectieuse diphthéritique. — Bull. soc. Biologie. Janvier 1881.

Note sur le parasitisme de la méningite cérébro-spinale et sur la néphrite infectieuse qui l'accompagne. — Bull. soc. Biologie février 1881.

PARIS. — IMPRIMERIE ÉMILE MARTINET, RUE MIGNON, 2.

De

L'ÉPITHÉLIOMA PRIMITIF DE LA RATE

HYPERTROPHIE IDIOPATHIQUE DE LA RATE SANS LEUCÉMIE

PAR LE

DOCTEUR ERNEST GAUCHER

Ancien interne lauréat des hôpitaux de Paris,
Préparateur des travaux d'histologie à la faculté de médecine,
Membre de la société clinique de Paris.

Avec figures dans le texte

PARIS

OCTAVE DOIN, ÉDITEUR

8, PLACE DE L'ODÉON, 8

1882

Digitized by the Internet Archive
in 2018 with funding from
Wellcome Library

https://archive.org/details/b30577792

DE

L'ÉPITHÉLIOMA PRIMITIF DE LA RATE

HYPERTROPHIE IDIOPATHIQUE DE LA RATE, SANS LEUCÉMIE

INTRODUCTION

L'hypertrophie de la rate est un phénomène pathologique d'observation commune dans un grand nombre d'états morbides fort différents. Si même on laisse de côté les hypersplénies transitoires, qui sont sous la dépendance de la fièvre typhoïde et des autres pyrexies infectieuses, on voit que l'hypertrophie chronique et persistante de la rate est un symptôme commun à l'infection paludéenne, à la leucocythémie, à la cirrhose du foie et à la plupart des affections cardiaques. Toutes ces hypertrophies spléniques secondaires, si variables d'origine, résultent néanmoins du même processus anatomo-pathologique dans tous les cas. Quelle que soit la théorie que l'on adopte sur la nature des éléments propres de la rate, qu'on les considère avec Ch. Robin comme des épithéliums nucléaires, ou, avec d'autres histologistes, comme des cellules lymphatiques, tous les auteurs sont d'accord pour attribuer l'hypertrophie de la rate à la prolifération des éléments de la pulpe splénique, précédée d'une période de congestion simple, et accompagnée bientôt, surtout dans les formes indurées, d'un degré variable d'hyperplasie de la trame conjonctive de l'organe.

Mais les notions qui précèdent ne s'appliquent qu'à l'hypersplénie secondaire ou symptomatique; il existe cependant

certains cas, rares à la vérité, d'hypertrophie primitive ou idiopathique de la rate : or, c'est sur une variété particulière *d'hypersplénie idiopathique*, dont les caractères histologiques ne sont pas encore connus, que je désire appeler l'attention.

L'observation qui forme la base de ce mémoire a été recueillie à l'hôpital Cochin, dans le service de M. le Dr Bucquoy, que je prie de vouloir bien agréer mes remerciments. Cette observation est relative à une femme atteinte depuis de longues années d'une *hypertrophie énorme de la rate, sans fièvre, sans leucémie sans ascite*, et, à l'autopsie de laquelle, l'examen histologique m'a permis de reconnaître une forme spéciale et non encore décrite d'hyperadénie splénique. Cette rate gigantesque présentait à l'œil nu, toutes proportions gardées, la la forme et la couleur d'une rate normale, sa surface était lisse et unie; à première vue, on l'aurait considérée comme une hypertrophie simple, et la nature véritable de la lésion aurait échappé sans l'examen microscopique. Cependant il s'agissait là d'une altération bien singulière : le parenchyme splénique hypertrophié était le siège *d'une transformation épithéliomateuse totale*.

Je ne sache pas qu'on ait jamais décrit l'épithélioma de la rate; et, même les exemples authentiques de cancer de la rate sont tellement rares dans la science, que E. Besnier, dans une étude spéciale [1], n'a pu en réunir que dix-neuf cas, sur lesquels on trouve quatorze cancers secondaires et seulement cinq cancers primitifs, Les cinq cancers primitifs, pour lesquels, à la vérité, l'examen microscopique paraît avoir été pratiqué, parfois, bien superficiellement, ne renferment pas un seul épithélioma.

Et d'ailleurs, dans le cas présent, il n'est pas question de cancer dans le sens clinique du mot. Cette dégénérescence totale de la rate, à laquelle je donne le nom d'épithéliome,

1. Voir *Dict. encyclop. des sciences médic.*, art. RATE, et J. Grasset. — *Mémoire sur le cancer de la rate* (1874).

uniquement à cause de ses caractères histologiques, ne présentait aucun des symptômes habituels de la cachexie cancéreuse. Il ne s'agit pas non plus d'épithélioma propagé ou généralisé, car il n'y avait de tumeur dans aucun autre viscère; et, si l'on admet la dénomination que je propose, l'affection splénique particulière, dont l'étude fait l'objet de ce mémoire, est bien réellement *un épithéliome primitif et isolé.*

En présence de cette lésion remarquable, j'ai dû rechercher dans les auteurs s'il n'existait pas de cas analogues. Mais la littérature médicale est peu riche en observations de splénopathies, et notamment d'hypertrophies primitives de la rate, indépendantes de la leucocythémie et de l'infection paludéenne[1]. Je n'ai pu trouver que trois faits qui, au point de vue clinique, présentent une certaine analogie avec celui que j'ai observé; mais comme, dans aucun d'eux, il n'est fait mention d'examen microscopique, leur assimilation ne doit être admise qu'avec une extrême réserve. Ces faits qui appartiennent à MM. Colin, Vigla et Moutard-Martin, sont relatés dans les bulletins de la société médicale des hôpitaux de Paris (24 décembre 1862[2]). Dans les trois cas, il s'agit d'hypertrophie primitive et progressive de la rate, à marche assez lente, sans fièvre, sans leucémie, sans ascite. On trouvera le résumé de ces observations à la fin de mon mémoire ; mais, en raison des lacunes considérables qu'elles présentent, on comprendra que je me serve seulement de mon observation personnelle, pour la description clinique de l'épithélioma primitif de la rate.

1. Cf. — E. Besnier, article RATE (*Pathologie*) *du Dictionnaire encyclopédique des sciences médicales.*

— Peltier, thèse de Paris, 1871. — *Pathologie de la rate.*

— Führer, *Gaz. hebdomad. de médecine*, 1855, t. II, et 1856, t. III : *Des altérations pathologiques de la Rate.*

— Et *Bulletins de la Soc. anatomique de Paris*, passim, etc., etc. Il n'est question nulle part des hypertrophies simples et primitives de la Rate.

2. Voir *Bull. de la Soc. méd. des hôpitaux de Paris*, 1862, t. V, p. 362.

CHAPITRE PREMIER

SYMPTÔMES, MARCHE ET DIAGNOSTIC

La maladie semble débuter d'une façon assez insidieuse, par une douleur sourde dans la région splénique, ou, d'emblée, par la tuméfaction de l'hypochondre gauche. Dès lors, il est possible déjà de limiter par la percussion les contours de la rate hypertrophiée, et bientôt même de sentir ses bords par la palpation, à travers la paroi abdominale.

Mais la tuméfaction ne reste pas longtemps localisée à la région splénique. La rate, en effet, grâce à sa mobilité physiologique, cède bientôt aux lois de la pesanteur; à mesure que son hypertrophie augmente, elle se porte dans la direction où elle rencontre le moins de résistance, c'est-à-dire en avant et en bas : de sorte qu'au bout d'un certain temps, elle se rapproche de l'ombilic, et se trouve alors en rapport, dans une grande étendue, avec la paroi abdominale antérieure.

A ce moment, le foie lui-même, dont le fonctionnement physiologique est lié d'une façon si intime à l'intégrité de la rate, a déjà subi aussi une hypertrophie notable ; il remplit bientôt tout le flanc droit. Et, comme la rate, dont le volume augmente sans cesse, arrive à descendre, dans la région sous-ombilicale, jusque dans la fosse iliaque gauche, il s'ensuit que le ventre présente alors un développement uniforme et assez régulier, très considérable. Le gonflement du ventre peut même augmenter encore, pendant que l'hypertrophie splénique reste stationnaire, quand, sous l'influence d'une chute ou d'une marche prolongée, la rate, dont le pédicule se prête si facilement à l'élongation, tombe par son propre poids

et descend dans la cavité abdominale. Cet accident, ainsi qu'on peut le voir dans notre observation, fait saillir le ventre en avant et lui donne une forme pointue, au lieu de sa forme arrondie ordinaire.

Pendant toute la durée de la maladie, on reconnaît facilement, par la palpation et par la percussion, que l'augmentation de volume de l'abdomen est due uniquement à l'hypertrophie de la rate et du foie, dont on perçoit nettement les contours, et qu'*à aucune période, la cavité péritonéale ne contient le moindre épanchement ascitique.*

La palpation permet aussi de constater que la rate a conservé une surface absolument lisse et unie, et que son *hypertrophie est régulière, totale et uniforme.*

A côté de ces signes physiques et en rapport avec eux, existent des *symptômes fonctionnels* importants et variés. La *douleur,* qui est d'abord sourde et peu marquée, augmente d'intensité avec les progrès de la maladie ; elle n'est pas continue, mais se manifeste sous forme de crises de plus en plus violentes, déterminées par les mouvements exagérés, par la marche, par les fatigues de toute sorte, et qui se répètent à des intervalles irréguliers.

On conçoit aussi que la rate hypertrophiée doit donner naissance, par son volume et par son poids, à un certain nombre de *troubles fonctionnels*, dont la plupart sont vraisemblablement *sous la dépendance de la compression.* La gêne des fonctions digestives, la dyspepsie et l'inappétence qui en résulte, des accès gastralgiques, la constipation ; la dyspnée et des palpitations cardiaques ; la dysurie et les besoins fréquents d'uriner ; l'œdème des jambes, des crampes dans les membres inférieurs etc. : tels sont les principaux effets de la compression exercée directement ou médiatement sur le tube gastro-intestinal, sur le poumon et le cœur, quand le diaphragme est refoulé, et sur les pneumogastriques, sur la vessie, sur la veine cave inférieure et sur les nerfs du plexus lombaire.

D'autres symptômes dérivent plus spécialement de l'essence même de la maladie. Les précédents sont, en quelque sorte, des phénomènes mécaniques, conséquences banales de l'hypertrophie ; ceux-ci sont *les symptômes propres de l'affection splénique*. En première ligne il faut placer *les hémorrhagies*, dont la fréquence, dans les lésions de la rate, était déjà connue des anciens. *Les épistaxis* sont les plus précoces de ces hémorrhagies; ce sont aussi celles qui se répètent le plus souvent, à toutes les périodes de la maladie. Elles deviennent quelquefois tellement abondantes, qu'elles nécessitent le tamponnement des fosses nasales. Plus tard apparaissent des *hémorrhagies cutanées*, principalement sur les jambes, de larges taches purpuriques ou ecchymotiques, qui persistent pendant longtemps, et dont la résorption est accompagnée d'une sensation très pénible de cuisson et de démangeaison, qui n'existe dans aucune autre variété de purpura. Sur la face, on observe aussi de petites hémorrhagies dermiques ou sous-dermiques, sous forme d'un pointillé très fin de purpura plus ou moins confluent. En même temps, *les gencives se ramollissent*, deviennent fongueuses et saignent au moindre contact, comme dans le scorbut ; la gêne de la mastication qui en résulte, et les privations que s'impose le malade ne contribuent pas peu à produire une cachexie, pour laquelle tant d'autres causes s'ajoutent également, et qui s'aggrave de jour en jour.

Il est un autre symptôme, inconstant celui-là, ou variable d'intensité dans le cours de la maladie, et qui doit être considéré comme un phénomène secondaire, je veux parler de *l'ictère*. Le foie est presque toujours atteint, à un certain degré, dans les affections de la rate; or, la congestion hépatique simple suffit pour produire une teinte ictérique ou subictérique de la peau et principalement des conjonctives; et l'on a vu que, dans le cas actuel, le foie était non-seulement congestionné, mais hypertrophié. L'ictère est donc variable d'intensité, tantôt de coloration jaune franche, tantôt pré-

sentant cette nuance particulière de l'hémaphéisme, qui n'est pas accompagnée de la présence de matière colorante biliaire dans l'urine. A une période avancée, ce n'est même plus le véritable ictère hémaphéique qu'on observe; les conjonctives sont seules à peine teintées en jaune pâle subictérique, le reste du corps est de couleur bistrée, cachectique, particulière.

Au bout d'un certain temps ce sont, en effet, les phénomènes de cachexie qui dominent. La diarrhée a remplacé la constipation, l'amaigrissement a fait des progrès extrêmes; la peau est grisâtre et en quelque sorte collée aux os; la figure est ridée et ratatinée; et c'est un contraste singulier que de voir ce ventre énorme porté par des membres aussi grêles, surtout quand l'œdème des jambes a disparu par le repos au lit : car, à cette période, le volume du ventre et le poids de la rate et du foie hypertrophiés sont tels, que le malade ne se lève plus.

Je dois maintenant insister particulièrement sur ce qu'on pourrait appeler *les symptômes négatifs*, dont l'importance, pour la détermination de l'espèce nosologique qui nous occupe, est au moins aussi considérable que celle de tous les signes et symptômes positifs.

L'examen microscopique du sang pratiqué aussi bien à la fin, qu'au milieu et au début de la maladie, montre que jamais il n'y a d'augmentation du nombre des globules blancs. Le sang est moins riche en globules rouges qu'à l'état normal, surtout quand la cachexie est confirmée, mais la proportion relative des leucocytes ne change pas : il y a *anémie globulaire sans leucémie*. Ce caractère suffirait, à lui seul, pour distinguer l'affection actuelle de la leucocythémie, mais il existe encore une autre différence, c'est *l'absence complète d'hypertrophie ganglionnaire*, dans toutes les régions accessibles à l'exploration clinique.

J'ajoute que les hématies présentent leur forme et leur

aspect habituels et qu'il ne semble pas y avoir de foyer de destruction de ces éléments, car le sang ne renferme pas de granulations pigmentaires : en d'autres termes, *il n'y a pas de mélanémie*, contrairement à ce qu'on voit dans certains cas de splénomégalie, spécialement d'origine paludéenne.

Aucun autre symptôme d'ailleurs ne permet de rattacher cette hypertrophie splénique à l'impaludisme. *Il n'y a pas d'accès de fièvre intermittente*, à aucune époque, pas de phénomènes morbides, d'aucune sorte, qui présentent le type intermittent et qui puissent être considérés comme des accès larvés.

Si parfois on observe de la fièvre, surtout à la fin, cette fièvre est dûe à une maladie intercurrente ou à une compliplication. Et en effet, au même titre que toutes les maladies longues et chroniques, à tendance cachectique, l'hypertrophie primitive de la rate est exposée à diverses complications, aux inflammations viscérales bâtardes (pleurésie, pneumonie etc.) et principalement à la tuberculose à marche rapide : c'est à cette affection secondaire què notre malade a succombé.

Dans l'observation de M. Colin que j'ai crû pouvoir rapprocher de la mienne avec quelque doute, la mort a été causée par une périsplénite secondaire suppurée, primitivement enkystée, puis ouverte subitement dans le péritoine et ayant déterminé une péritonite suraigüe.

La *durée* de la maladie est très longue; il est vraisemblable qu'elle dépend surtout de l'apparition plus ou moins rapide d'une complication, capable d'entraîner la mort, plutôt que de l'évolution de la maladie elle-même.

CHAPITRE II

ANATOMIE PATHOLOGIQUE

L'examen macroscopique ne fournit aucun renseignement important sur la nature de cette hypersplénie spéciale, qui présente, à première vue, l'aspect commun à toutes les rates hypertrophiées.

Mais l'hypertrophie atteint ici des proportions considérables : dans notre observation, la rate mesure en longueur 37 centimètres ; sa largeur est de 23 centimètres, son épaisseur de 10 à 11 centimètres environ. Il faut reconnaître cependant que ces dimensions ne sont pas absolument extraordinaires, et qu'on peut rencontrer des rates aussi volumineuses dans l'impaludisme et dans la leucocythémie.

Le poids est en rapport avec le volume : 4^k, 770 dans notre cas.

La rate conserve, malgré sa lésion, une *surface lisse et unie*, régulière, sans aucune bosselure.

Sa forme générale rappelle celle d'une rate ordinaire, agrandie dans tous ses diamètres, avec ses scissures naturelles amplifiées. En observant l'organe en place, dans la cavité abdominale, on voit que le déplacement, nécessité par l'hypertrophie, s'est produit par une sorte de mouvement de bascule qui a porté l'extrémité inférieure en avant, de sorte que, de verticale, la rate est devenue presque horizontale, avec un bord supérieur concave et un bord inférieur convexe : Il en résulte que sa face externe est maintenant antérieure et sa face interne postérieure ; le hile, au lieu d'être sur une ligne verticale, est oblique en bas et à droite ; le bord antérieur est devenu supérieur et le bord postérieur inférieur.

La couleur de la rate hypertrophiée, tant à l'extérieur que sur les coupes, est violacée, de nuance un peu plus pâle que le tissu splénique normal. On voit, à la superficie, un certain nombre de taches blanchâtres, se prolongeant sous forme de cônes dans l'épaisseur de l'organe : ce sont des infarctus, semblables à ceux que l'on rencontre d'habitude dans toutes les rates hypertrophiées.

Le parenchyme splénique, dans sa totalité, est induré, sclérosé, de consistance uniforme dans toutes ses parties. On peut le couper en tranches minces très résistantes ; il n'y a pas de boue splénique.

Quand on examine attentivement à l'œil nu, ou mieux avec une faible loupe, les coupes de la rate à l'état frais, on voit que sa coloration violet-pâle est coupée dans tous les sens par des stries blanchâtres entrecroisées, qui subdivisent très nettement et assez régulièrement l'organe en une infinité de lobules très petits : Ces stries représentent les travées du réticulum normal, épaissies par l'hyperplasie et la sclérose. Je reviendrai d'ailleurs sur cette lésion, à propos de l'examen microscopique.

De tous les autres organes, *le foie* est le seul qui présente une altération spéciale, en rapport avec la splénopathie. Il est notablement hypertrophié, induré et sclérosé. Ses lésions sont celles d'une *cirrhose diffuse*, qui ne se rattache ni au type de la cirrhose commune, ni à celui de la cirrhose hypertrophique. On constate une hyperplasie conjonctive généralisée, tant intra que péri-lobulaire, mais il n'y a pas de lobulisation ni de rétraction fibreuse, comme dans la cirrhose vulgaire, il n'y a pas non plus de néoformation de canalicules biliaires, comme dans la cirrhose hypertrophique ordinaire. C'est une cirrhose hypertrophique de forme particulière, caractérisée uniquement par la phlegmasie interstitielle de toutes les travées et de tous les tractus conjonctifs du parenchyme hépatique. *Cette lésion irritative du foie est très vrai-*

semblablement secondaire, car l'observation clinique montre, de la façon la plus évidente, que l'hypertrophie hépatique est postérieure à l'augmentation de volume de la rate. J'ajoute immédiatement, pour n'avoir pas à revenir sur l'altération du foie, que les cellules hépatiques ne semblent pas participer à l'inflammation chronique de l'organe, et que la plupart d'entre elles conservent leur apparence, leur forme et leur couleur normales.

Cette hépatite interstitielle est la seule lésion qu'on puisse rattacher à la maladie de la rate. On ne trouve ni tumeur, ni dégénérescence pathologique d'aucune sorte, dans aucune partie du tube digestif; les ganglions mésentériques, ceux du hile du foie ou du hile de la rate, comme, d'ailleurs, ceux de toutes les autres régions du corps, ne sont ni hypertrophiés ni dégénérés.

EXAMEN MICROSCOPIQUE

L'examen microscopique de la rate est, sans contredit, la partie la plus importante de cette étude, car seul il est capable de faire connaître la nature de la maladie.

Sur les coupes de l'organe, convenablement durci par les procédés ordinaires, on voit, à un faible grossissement, que tous ou presque tous les éléments nucléaires ou nucléiformes de la rate sont remplacés par des *cellules épithéliales très nettes munies d'un noyau* et que ces cellules épithéliales forment des groupes distincts renfermés dans des loges ou alvéoles, dont les parois sont elles-mêmes constituées par des travées ou des trabécules de tissu conjonctif (V. fig. 2.)

Ces *travées* sont faciles à mettre en évidence sur les coupes traitées par le pinceau; on voit alors qu'elles sont, pour la plupart, assez délicates, formées de fibres conjonctives fines, mêlées d'une certaine quantité de noyaux embryonnaires. Quelques-unes, de distance en distance, sont cependant plus

épaisses, véritablement fibreuses ; elles émanent directement de l'enveloppe externe de la rate, épaissie elle-même ; ce sont les seules qui contiennent encore des vaisseaux. Ce cloisonnement de l'organe, en dehors des particularités précédentes, ne présente, d'ailleurs, rien de remarquable, et ressemble beaucoup à celui de la rate à l'état normal : c'est le même

Fig. 1. — Coupe de la rate hypertrophiée, traitée par le pinceau. — On voit en *a*, dans une des loges, un épanchement sanguin. — La coupe est limitée à droite par l'enveloppe fibreuse externe, épaissie. — Dans les grosses travées fibreuses, on voit des vaisseaux sclérosés. (Grossissement $\frac{60}{1}$ diamètre environ.)

tissu aréolaire, dont les cloisons et les loges sont seulement plus nombreuses et dont les travées conjonctives sont légèrement hyperplasiées (V. fig. 1.)

Les loges ou espaces, quel que soit le nom qu'on leur donne, limités par les faisceaux et les trabécules de tissu lamineux sont généralement ovalaires et présentent des dimensions

variables. La plupart ont $0^{mm},198$ sur $0^{mm},126$ ou $0^{mm},144$. Les plus grands atteignent $0^{mm},288$ sur $0^{mm},216$. Quelques-uns ont $0^{mm},126$ ou $0^{mm},144$ sur $0^{mm},108$. Les plus petits mesurent seulement $0^{mm},108$ sur $0^{mm},090$.

Les éléments contenus dans ces espaces interfasciculaires

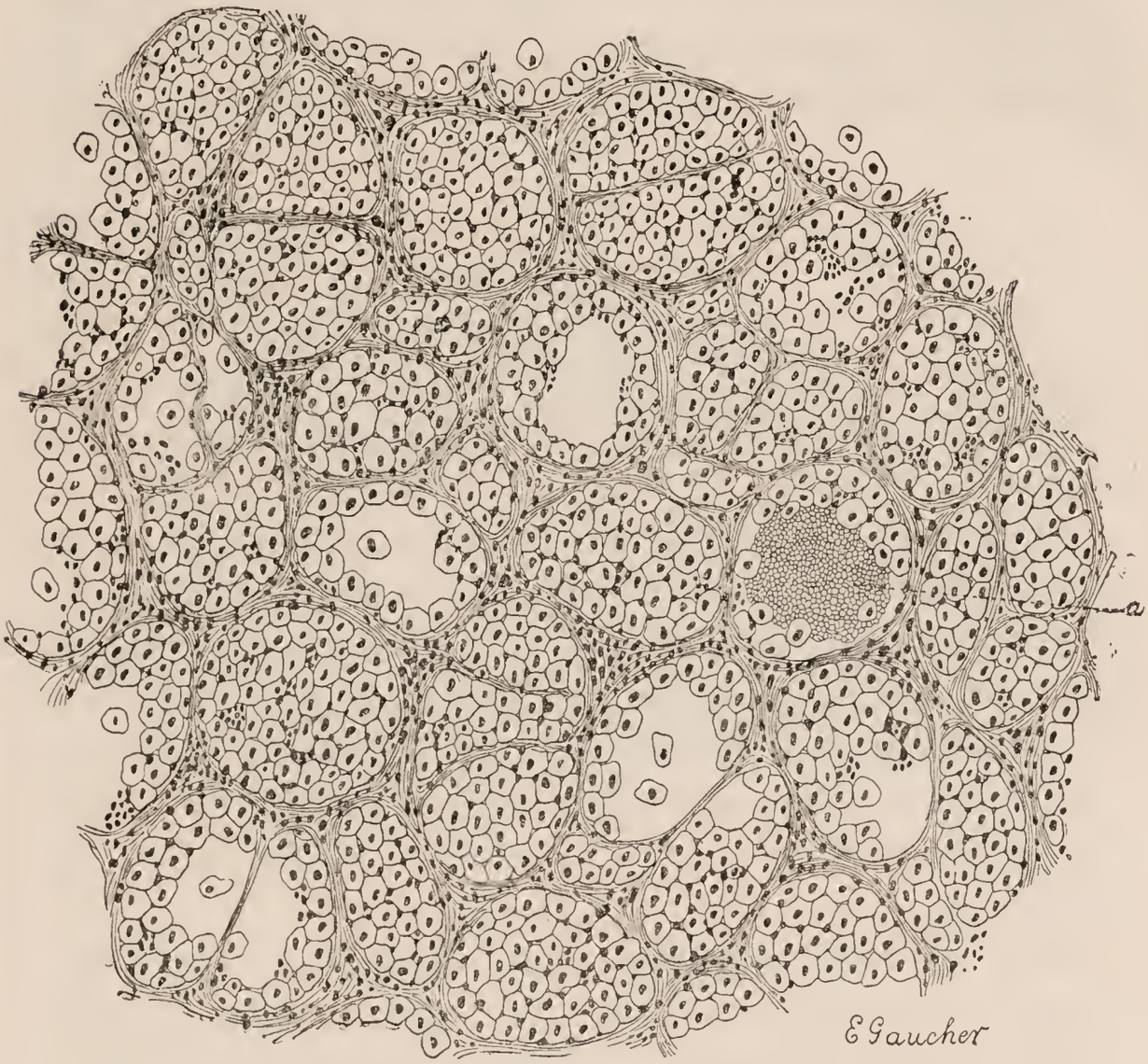

Fig. 2. — Coupe d'ensemble. — On voit les travées conjonctives hyperplasiées et les loges qu'elles limitent remplies de cellules épithéliales. — En *a*, un épanchement sanguin. (Grossissement $\frac{160}{1}$ diamètre environ.)

sont de volumineuses *cellules épithéliales, irrégulièrement sphéroïdales, cubiques ou polyédriques*. Ces cellules possèdent un noyau situé tantôt au centre, tantôt sur les parties périphériques. Les noyaux se colorent en violet foncé par l'hématoxyline et en rouge par le carmin, comme les éléments em-

bryonnaires de la trame conjonctive, comme les noyaux de toutes les cellules épithéliales et comme les éléments propres de la rate normale.

J'ai dit que ces cellules étaient très volumineuses, et, en effet, leurs dimensions sont les suivantes :

La plupart ont $0^{mm},028$ ou $0^{mm},024$. Quelques-unes atteignent $0^{mm},032$ et même $0^{mm},036$. Les plus petites ont seulement $0^{mm},020$ et $0^{mm},016$. D'autres sont un peu allongées et mesurent $0^{mm},024$ sur $0^{mm},028$, ou $0^{mm},016$ sur $0^{mm},020$ etc. (V. fig. 2 et 3.)

Les noyaux mesurent $0^{mm},004$, $0^{mm},0045$ et parfois $0^{mm},008$ pour les cellules les plus volumineuses. Or ce diamètre de $0^{mm},008$ est aussi celui des éléments normaux de la rate : fait important à connaître au point de vue de la pathogénie de l'épithéliome primitif de la rate, ainsi qu'on le verra par la suite.

Ces cellules de nouvelle formation sont constituées par un protoplasma homogène, assez opaque et uniformément grenu ; je me suis assuré qu'elles n'étaient le siège d'aucune dégénérescence, et, en particulier, qu'elles n'avaient pas subi la dégénérescence amyloïde : le violet de méthylaniline les colore comme des cellules normales, la teinture d'iode et l'acide sulfurique ne font pas naître la réaction caractéristique de l'amyloïde.

Dans un certain nombre de loges ou alvéoles, on observe, de plus, *des épanchements sanguins* entre les cellules épithéliales ; de sorte que celles-ci, au lieu d'être contiguës, comme c'est le cas ordinaire, sont alors écartées et séparées les unes des autres. Ces épanchements sanguins interstitiels, dont les globules subsistent dans un état de conservation parfaite, sont parfois assez considérables pour remplir presque complètement quelques-unes des loges (V. a. fig. 1 et 2.)

Si l'on cherche ce que sont devenus *les corpuscules de Malpighi* au milieu de cette altération générale du parenchyme splénique, c'est en vain qu'on multiplie les coupes dans tous

les sens : on n'en trouve plus aucune trace; ils ont tous disparu, détruits par la néoplasie.

Les vaisseaux eux-mêmes, qui, à l'état normal, sont tellement nombreux et tellement volumineux, qu'on a pu, à juste titre, considérer la rate comme un véritable réservoir sanguin, ont subi une réduction considérable dans le tissu liénal dégénéré. On n'en trouve plus que dans les grosses travées de la charpente conjonctive, et encore, là, sont-ils sclérosés et d'un calibre très étroit (V. fig. 1.)

Fig. 3. — Une loge et les cellules qu'elle contient, à un fort grossissement ($\frac{330}{1}$ diamètre environ).

Telles sont les lésions propres et caractéristiques de l'épithélioma primitif de la rate; elles diffèrent complètement de celles qu'on observe dans les autres hypertrophies spléniques, quelle qu'en soit la cause. Si l'on examine comparativement les rates hypertrophiées de la cirrhose du foie, des affections cardiaques, de la leucocythémie ou de l'impaludisme, on voit bien que les cloisons lamineuses sont hyperplasiées, mais aussi que les éléments propres de la rate, malgré leur multiplication, ont conservé leur aspect, leur forme et leurs carac-

tères normaux : *l'affection splénique, dont je viens de décrire les symptômes et les lésions, est donc bien réellement une entité morbide nouvelle.*

CHAPITRE III

ÉTIOLOGIE ET PATHOGÉNIE

Le point de départ de la maladie paraît avoir été, dans notre observation, une fièvre typhoïde ; dans le cas de M. Colin, c'est à une chute sur l'hypochondre gauche qu'il faut vraisemblablement attribuer la cause de l'hypersplénie. Mais ce ne sont là, probablement, que des causes occasionnelles, et l'épithéliome primitif de la rate, comme toutes les dégénérescences de cette nature, doit pouvoir naître dans des conditions multiples et très diverses, plongées encore dans l'obscurité qui enveloppe toutes les questions d'étiologie. On sait d'une façon positive que la splénomégalie persistante est aussi insolite à la suite de la fièvre typhoïde qu'après les traumatismes de l'abdomen : il faut donc admettre qu'une autre cause inconnue préside à la néoplasie épithéliale du parenchyme splénique.

Quoi qu'il en soit de la cause primordiale et essentielle de cette néoplasie, si l'on cherche à se rendre compte du processus histologique qui donne naissance à l'épithéliome primitif de la rate, on se trouve en présence de deux explications différentes, fournies par les deux théories fondamentales sur le développement des éléments anatomiques : la *théorie du blastème ou de la formation cellulaire libre* (Schleiden), Schwann, Ch. Robin) et *celle du développement continu* (Virchow).

La théorie du blastème, c'est la vieille théorie cellulaire d'après laquelle, au sein d'une matière amorphe quelconque.

les granulations moléculaires se groupent et s'agglomèrent de façon à former un noyau; si, autour de ce noyau, la matière amorphe se condense à son tour et se segmente, la cellule est constituée avec ses deux parties fondamentales, noyau et corps cellulaire. Cette doctrine, la plus simple de toutes, qui fut celle de Schwann et de Pouchet, est encore admise aujourd'hui et enseignée par Ch. Robin[1]. Elle a été combattue par Virchow[2] qui lui oppose, pour le développement des éléments normaux et pathologiques, une autre théorie d'après laquelle toute cellule, sans exception, dériverait d'une autre cellule préexistante : *omnis cellula a cellulâ*. Selon l'anatomiste allemand, « la cellule est la forme élémentaire qui sert de base à tous les phénomènes vitaux; elle traverse tout le règne animal, restant toujours la même; on chercherait en vain à lui substituer autre chose, rien ne peut la remplacer[3] ». Si l'on reste dans le domaine des productions pathologiques, on voit que, pour Virchow et ses adeptes, les débuts sont presque les mêmes pour toutes les néoplasies. Les choses suivent d'abord la même marche que dans les irritations inflammatoires; les éléments cellulaires du tissu-mère (presque toujours le tissu conjonctif, qui est le tissu germinatif par excellence) se multiplient par la segmentation des noyaux, et l'organe augmente de volume : à cet état, le tissu est encore indifférent et identique pour toutes les tumeurs; il est comparable aux états embryonnaires, quand, dans les premiers temps de la fécondation, se développe une masse de cellules, auxquelles il n'est pas possible de reconnaître ce qui adviendra de chacune en particulier. Les cellules, desquelles procédera le cerveau, ont la même apparence que celles qui deviendront muscles, tissu connectif ou épithélium[4] ! Cette identité est, à vrai dire, tran-

1. Voir Ch. Robin, *Anatomie et physiologie cellulaire*.
2. Voir Virchow, *Pathologie cellulaire* et *Pathologie des tumeurs*.
3. Voir *Pathologie cellulaire*, traduction Picard, 1861, p. 11.
4. Voir *Pathologie des tumeurs*, 1867, trad. Arronsohn, p. 85.

sitoire; chaque production présente, au bout d'un certain temps, un caractère pathognomonique qui indique nettement sa nature. Et, en effet, *à cette période d'indifférence*, pendant laquelle il est impossible de dire ce que deviendront les cellules proliférées, succède *la période de différenciation :* les tissus pathologiques et leurs éléments revêtent alors des caractères distincts et deviennent soit des formations épithéliales, soit des formations conjonctives ou autres. Toutes les tumeurs ont donc la même origine, d'après Virchow, et leur nature différente dépend uniquement de la différenciation ultérieure de leurs éléments, identiques au début.

Avant de discuter, pour le cas particulier qui nous occupe, la valeur de ces deux théories histogéniques, il est nécessaire encore de rappeler, en quelques mots, les deux principales opinions, actuellement en vigueur, sur la structure normale de la rate. Si on laisse de côté la distribution des vaisseaux et les corpuscules de Malpighi, on peut considérer la rate comme formée par une charpente conjonctive, dont les travées limitent des espaces comblés par des éléments ronds. Or c'est sur la nature de ces éléments ronds, cellulaires ou nucléaires, qu'ont surgi les discussions les plus nombreuses entre les histologistes ; les uns pensent que ces éléments ne sont autre chose que des cellules lymphatiques ou des leucocytes, les autres, avec Ch. Robin, les regardent comme des épithéliums nucléaires. Je n'ai pas, pour l'instant, à m'appesantir davantage sur cette controverse, même réduite à sa plus grande simplicité, mais on va voir que les deux interprétations pathogéniques possibles de l'épithélioma primitif de la rate découlent de ces deux manières d'envisager l'histologie normale de la glande.

Si l'on admet que les éléments de la pulpe splénique sont des leucocytes, il faut logiquement que ces leucocytes aient été détruits par l'inflammation, en même temps que la prolifération des cellules embryonnaires marquait le début de la

néoplasie. Plus tard, les cellules de nouvelle formation, qui ont pris la place des cellules lymphatiques disparues, se sont différenciées, suivant la théorie du développement continu, en cellules épithéliales, et ont donné naissance à un épithélioma : Voilà la première interprétation.

Que si, au contraire, on considère les éléments propres de la rate comme des épithéliums nucléaires, point n'est besoin d'un travail pathologique aussi compliqué. Sous l'influence de l'irritation ou de l'inflammation, la matière amorphe, au milieu de laquelle sont plongés les noyaux épithéliaux, s'est segmentée autour d'eux : en d'autres termes, *les noyaux ont évolué naturellement en cellules*, d'après le principe de la théorie cellulaire. La transformation a été totale, c'est pourquoi l'organe a augmenté de volume, mais les éléments transformés ont conservé leur place dans les loges ou dans les espaces interfasciculaires, et l'hyperplasie conjonctive s'est localisée dans les cloisons de la trame splénique.

Dans la première hypothèse, l'épithéliome primitif de la rate serait le résultat d'une hétérotopie : production d'un épithélium, de toutes pièces, aux dépens d'éléments embryonnaires proliférés et différenciés ultérieurement en cellules épithéliales.

Dans la seconde hypothèse, il y aurait seulement *hypertrophie* ou hyperplasie, ou, plus exactement, *évolution complète* de l'épithélium normal.

J'avoue que la seconde interprétation me satisfait davantage que la première, à cause de sa simplicité, et même j'y vois une *nouvelle preuve en faveur de la nature épithéliale des éléments spléniques normaux*. Rien n'est moins prouvé, quoiqu'on dise, que l'assimilation des cellules propres de la rate aux globules blancs du sang, bien que de cette assimilation incertaine soit née toute une pathologie hasardeuse, reposant sur la doctrine des glandes hématopoiétiques. L'hypertrophie de la rate, qui accompagne la leucocythémie, n'est pas une

preuve en faveur de cette opinion, car il n'est pas permis de conclure d'une coïncidence à une relation de cause à effet. Rien ne démontre que l'hypersplénie soit plutôt la cause que le résultat de la leucémie ; il est, au contraire, facile d'objecter que toutes les hypertrophies de la rate ne sont pas accompagnées de l'augmentation du nombre des globules blancs dans le sang. Et alors, dans le cas de splénomégalie sans leucémie, dans l'adénie par exemple, que devient le fameux rôle hématopoiétique de la rate ; pourquoi tous ces prétendus leucocytes, nouvellement formés et baignés par le sang, restent-ils accumulés dans l'organe, sans être entraînés par le torrent circulatoire? Ce sont là, on en conviendra, de singulières contradictions.

Et voici que la pathologie elle-même, dont on avait invoqué l'appui pour démontrer que les cellules spléniques sont des leucocytes et non des épithéliums, vient précisément prouver tout le contraire, en montrant que ces épithéliums nucléaires peuvent, par une transformation morbide particulière, devenir directement le point de départ d'un épithélioma primitif à cellules polyédriques ou sphéroïdales. C'est ainsi qu'une fois de plus l'histologie pathologique vient en aide à l'histologie normale.

Ce n'est pas tout, et si, par comparaison, à côté de l'épithéliome primitif de la rate, on examine une coupe de capsule surrénale normale, on est surpris de voir que les cellules de l'un et de l'autre présentent une ressemblance frappante, comme aspect, comme forme et comme dimensions. Je ne veux pas insister prématurément sur les déductions qu'on pourrait tirer de cette analogie ; qu'il me soit permis seulement de faire remarquer, en terminant, que l'altération splénique, que je viens de décrire, est peut-être un nouveau lien qui servira à rapprocher toutes les glandes vasculaires sanguines les unes des autres, à montrer leur identité de structure et leur nature épithéliale commune.

CONCLUSIONS. — RÉSUMÉ

Il existe une variété particulière d'hypertrophie primitive et idiopathique de la rate, à laquelle je propose de donner le nom d'*épithélioma primitif de la rate*, d'après ses caractères histologiques.

Les *caractères cliniques* de cette maladie sont :

Une hypertrophie splénique considérable, progressive, à marche lente, accompagnée de douleurs spontanées assez vives, de phénomènes de compression variés, d'hémorrhagies (épistaxis, purpura et gingivite hémorrhagique), parfois d'ictère, dépendant de l'hypertrophie secondaire du foie, sans leucémie, sans fièvre intermittente, sans ascite, et aboutissant à une cachexie spéciale.

Ses *caractères anatomiques* sont :

Une rate très volumineuse (4^k,770), uniformément et régulièrement développée, de surface lisse et unie, de forme et de couleur à peu près normales, dure et sclérosée.

Ses *caractères histologiques* sont :

1° La substitution totale aux éléments propres de la rate de cellules épithéliales volumineuses, irrégulièrement arrondies ou polyédriques, munies d'un noyau, renfermées entre les travées normales de la trame splénique hyperplasiée ;

2° des hémorrhagies interstitielles ;

3° la destruction complète des corpuscules de Malpighi ;

4° la disparition partielle des vaisseaux.

OBSERVATIONS

OBSERVATION PERSONNELLE[1]

S... Victorine, âgée de 32 ans, entrée à l'hôpital Cochin, salle Saint-Jean, service de M. Bucquoy, pour la première fois le 7 février 1879.

Vers l'âge de sept ans, à la suite d'une fièvre typhoïde, cette malade, auparavant bien portante, qui n'avait jamais eu de fièvre intermittente et jamais habité de pays marécageux, commença à éprouver un gonflement du ventre, pour lequel on consulta M. Bouvier, qui diagnostiqua une *hypertrophie de la rate* et ne donna aucun traitement. Depuis cette époque, le gonflement augmenta progressivement malgré les médications diverses, consistant surtout en teinture d'iode à l'extérieur et en applications révulsives sur l'abdomen.

Pendant toute sa jeunesse, la malade a eu une santé chancelante, elle était tourmentée par des épistaxis continuelles, qui survenaient indifféremment par les deux narines et qui l'affaiblissaient beaucoup.

Les règles ne sont venues qu'à l'âge de vingt ans; ellez ont été, depuis, assez régulières, mais peu abondantes.

Depuis huit à neuf ans, à la suite des privations du siège de Paris, l'état général s'est aggravé ; elle a éprouvé un gonflement fongueux des gencives avec écoulement fréquent de sang. Les épistaxis continuaient aussi comme autrefois.

Il y a 21 mois environ, à la suite d'une marche prolongée suivie d'une course en voiture, elle a éprouvé de violentes douleurs dont elle s'est ressentie une douzaine de jours. Depuis ce temps, pas de nouveaux accidents; le volume du ventre, depuis ces dernières

1. La première partie de cette observation a été recueillie par mes anciens collègues et prédécesseurs dans le service : MM. H. Barth (1879) et A. Robert (1880).

années, n'a pas sensiblement augmenté, et la malade a pu vaquer sans trop de gêne à ses occupations.

Il y a trois mois, nouvelle crise de douleurs abdominales, suivies d'épistaxis abondantes, qui se sont renouvelées dans ces derniers jours à plusieurs reprises et ont été accompagnées de suintements sanguins par les gencives ulcérées.

La malade, très anémiée et très fatiguée, est transportée à l'hôpital, où elle entre le 7 février 1879.

Elle présente une coloration bilieuse assez prononcée, les gencives sont fongueuses et saignent facilement.

Le ventre est énorme et représente assez bien une grossesse à terme. Mais par le palper, on circonscrit très bien la rate, qui occupe toute la moitié gauche de l'abdomen, plus la partie supérieure de la région sous-ombilicale. Le foie, considérablement augmenté, descend dans le flanc droit jusqu'à l'ombilic et est séparé de la rate par un espace mesurant un travers de doigt. La rate présente alors les dimensions approximatives suivantes, déterminées par la percussion et par la palpation combinées :

51 centimètres dans sa plus grande longueur;
25 centimètres dans sa plus grande largeur

EXAMEN DU SANG AU MICROSCOPE

Globules rouges 2.500.000,
Globules blancs en nombre normal,
Pas de granulations pigmentaires.

Sort le 12 mars 1879.

La malade rentre le 8 *avril*, atteinte d'une extinction de voix, aphonie presque complète, qu'elle attribue à un refroidissement qu'elle aurait eu en sortant de Cochin. Elle a eu, le 28 mars, une hémorrhagie nasale, qui a duré deux heures et demie, et à la suite de laquelle elle prétend avoir recouvré la voix pendant quelque temps. La malade, de plus en plus anémiée, présente *une coloration bilieuse très prononcée* sur la face.

Auscultation : seulement quelques râles bronchiques dans la poitrine, sonorité normale.

Urines hémaphéiques ; avec l'acide nitrique, réaction couleur vieil acajou.

12 avril : dimensions approximatives de la rate :

Longueur : 62 centimètres.
Hauteur : 22 centimètres.

Les sueurs, qu'elle a depuis sa sortie, toutes les nuits, ont un peu diminué depuis sa rentrée ; les étouffements, qu'elle avait la nuit, ont été moins forts. La voix est un peu revenue depuis avant-hier.

Le 19 avril, pendant la journée, la malade a été prise plusieurs fois de faiblesse, même quand elle était au lit : « la tête lui tournait ».

22 avril. — La malade est très fatiguée, ressent dans l'abdomen, de très vives douleurs qui se font surtout sentir quand elle éprouve la moindre secousse. Le séjour sur le lit à sommier lui est impossible ; le moindre mouvement, lui faisant éprouver une secousse, excite des douleurs qui causent des étourdissements, auxquels elle est sujette depuis quelques jours. Ventre augmenté de volume et un peu plus en pointe vers la partie inférieure. Pas de difficulté pour aller à la garde-robe. Envies d'uriner assez fréquentes ; elle est obligée de se relever la nuit deux ou trois fois.

27 avril. — Toutes les douleurs ont maintenant disparu, et la malade semble entrer dans une nouvelle période de calme.

30 avril. — La malade, se trouvant très bien, a voulu descendre au jardin ; mais, après une très courte promenade, elle a été prise de crampes très violentes dans les jambes et obligée de remonter.

Elle avait déjà ressenti ces crampes, depuis quelques jours dans son lit ou en marchant dans la salle. Très sujette aux palpitations, qui la prennent en montant des escaliers.

Les gencives sont plus fermes et saignent moins.

7 mai. — Beaucoup de fièvre cette nuit; elle dit avoir craché du sang, mais, comme les gencives saignent toujours, on ne peut être fixé à cet égard.

12 mai. — État général satisfaisant, les gencives saignent toujours un peu le matin. Le ventre n'est plus douloureux.

Digestions toujours difficiles, selles régulières. La malade se plaint d'avoir les pieds enflés tous les soirs. De temps, en temps elle est prise de crampes dans les jambes.

24 mai. — Le teint de la malade est devenu plus jaune ces jours-ci ; la figure est parsemée de petites ecchymoses rouges sous-

cutanées. Les fonctions digestives sont assez régulières. Quelques douleurs lancinantes de temps en temps dans les membres inférieurs.

Dimensions de la rate. { Hauteur : 23 centimètres.
Largeur : 47 centimètres.

12 juin. — Avant-hier, après une sortie à la campagne, qui a nécessité un court voyage en chemin de fer et l'ascension d'une côte mal entretenue, la malade rentre aujourd'hui très fatiguée; la rate semble être descendue, l'ombilic est plus proéminent. La rate n'est pas augmentée de volume, on trouve presque toujours la même hauteur; quant à la largeur, elle varie peut-être un peu suivant les points de repère, le bord gauche étant convexe.

En somme, ce mouvement, s'il y en a eu, a été causé sans doute par l'action de la marche, dont les secousses, ainsi que celles du chemin de fer, l'ont exposée plusieurs fois à se trouver mal. Hier, elle n'a pas pu se lever; aujourd'hui, la peau est très chaude et couverte de sueurs. Depuis qu'elle est couchée, les douleurs se calment, et, aujourd'hui, elle est mieux.

19 juin. — La malade quitte aujourd'hui l'hôpital pour aller dans une maison de retraite à Arcueil.

La figure est toujours très rouge, les conjonctives jaunes.

Le ventre conserve la même grosseur depuis la dernière promenade. Dans ces derniers temps, l'appétit était complètement perdu, et elle avait dans les jambes des crampes qui ont cessé depuis deux jours. Les gencives sont toujours saignantes. Aujourd'hui, elle a des coliques très vives, qu'elle ne sait à quoi attribuer.

La rate ne semble pas avoir augmenté de volume, mais elle paraît être descendue un peu plus bas.

31 octobre 1879. — *La malade rentre aujourd'hui après quatre mois d'absence.* Jusqu'au mois de septembre, elle n'a éprouvé que des maux d'estomac. Dans les premiers jours de septembre, elle ressentit des crampes très vives dans les jambes, qui commencèrent à enfler. A cette époque, le repos suffisait pour faire disparaître l'œdème, ce qui n'arrive plus maintenant. Diarrhée abondante, entrecoupée de constipation opiniâtre pendant les mois de septembre et d'octobre. Il y a quinze jours, les pieds, qui étaient enflés presque continuellement, devinrent œdémateux et bleuâtres. Cet état disparut seulement depuis son retour à l'hôpital.

L'appétit a toujours été conservé pendant tout ce temps.

État actuel (fin d'octobre 1879). — La rate, toujours volumineuse, ne paraît pas s'être déplacée, et, sur la ligne médiane, sa matité se confond presque avec celle du foie.

Les pieds sont enflés, ainsi que les jambes jusqu'aux genoux.

Appétit conservé ; les fonctions digestives s'accomplissent bien ; plus de diarrhée. Teinte jaune très prononcée de la face et un peu des conjonctives vers les angles internes des yeux, toujours peu prononcée sur le reste des téguments.

Petites hémorrhagies sous-cutanées sur la face, qui auraient été encore plus nombreuses, au dire de la malade.

Les gencives sont toujours très fongueuses et très saignantes.

4 novembre. — Crampes et douleurs dans les jambes, qui sont un peu œdémateuses.

17 novembre. — La numération globulaire du sang donne les résultats suivant :

2.281.000 hématies
3.627 leucocytes
1 leucocyte par 629 hématies.

24 décembre. — L'état général est toujours le même. Avant-hier, nouvelle hémorrhagie nasale ayant nécessité le tamponnement antérieur. Les pieds sont toujours un peu œdémateux.

Œdème jusqu'à mi-jambes.

30 avril 1880. — La malade quitte l'hôpital dans le même état.

10 août. — Épistaxis droite.

19 août. — La malade *revient à l'hôpital.*

Vers le 21 août, boutons d'acné sur la jambe droite et sur la figure (la malade a pris les jours précédents de l'iodure de potassium avant de rentrer à l'hôpital). Ces boutons s'entourent d'une extravasation sanguine (purpura), qui gagne toute la jambe. Peau foncée, épaisse, dure.

20 octobre. — Épistaxis très abondante ; gencives fongueuses, saignantes.

Pendant toute la période des mois de novembre et décembre, rien à signaler dans l'état de cette malade.

État de la malade le premier janvier 1881.

Elle présente une maigreur squelettique, la figure ridée et comme ratatinée, les membres grêles avec un ventre énorme.

La coloration de la peau est d'un jaune grisâtre, plombé, qui ne ressemble pas à l'ictère biliaire, mais se rapproche plutôt de l'hémaphéisme. Les conjonctives présentent seules une teinte jaune subictérique plus prononcée. L'*urine* est de coloration jaune normale, un peu foncée mais non hémaphéique ; elle ne contient *pas trace d'albumine.*

Les jambes sont couvertes d'ecchymoses et de taches purpuriques brunâtres, en voie de résorption, qui ressemblent aux hémorrhagies cutanées scorbutiques. Depuis plusieurs mois, la malade ressent *sur la peau des jambes un prurit continuel* très pénible, sans éruption, et qu'aucun topique ne peut calmer. Les gencives sont fongueuses et saignantes. Il y a des épistaxis très fréquentes. *Les digestions* sont mauvaises, la malade a très peu d'appétit et est fréquemment atteinte de vomissements et de diarrhée.

A travers la paroi abdominale, on sent le foie très volumineux et la rate qui atteint presque la ligne médiane et descend au-dessous de l'ombilic jusqu'à l'épine iliaque antérieure et supérieure.

Rien au cœur ni dans la poitrine.

L'examen du sang montre que cette humeur est peu riche en globules, mais que les globules blancs ne sont pas plus nombreux que d'habitude.

17 janvier. — Épistaxis. Gencives fongueuses, promptement modifiées par des attouchements à l'acide chromique.

Le 20 février, la malade fait une chute dans l'escalier, après laquelle elle accuse une vive douleur dans l'épaule et dans l'hypocondre gauche, ce qui fait soupçonner la possibilité d'un épanchement hémorrhagique.

Le 2 mars, elle éprouve, dans la soirée, quelques frissons accompagnés de céphalalgie, toux, nausées, etc.

4 mars. Aggravation des symptômes; râles trachéaux, sueurs abondantes. L'auscultation dénote des râles crépitants, sans souffle, dans tout le poumon droit, en avant comme en arrière.

Fièvre vive, pas d'expectoration.

6 mars. — Légère amélioration.

9 mars. — Nouveaux frissons; sueurs profuses; râles crépitants, surtout dans l'inspiration, au sommet droit, en avant et en arrière. Nombreux râles crépitants dans le reste de la poitrine. Pas de souffle, pas de matité. Température : 37°,3.

Diagnostic : Pneumonie du sommet droit, probablement tuberculeuse; le côté gauche est indemne.

La malade n'a plus ni douleur ni démangeaisons dans la jambe gauche, ce dont elle se plaignait chaque matin.

12 mars. — Même état. Toujours râles sous-crépitants, mêlés de frottements et de bruits anormaux superficiels, qui ne sont pas modifiés par la toux.

15 mars. — Les signes, fournis par l'auscultation, sont les mêmes; on trouve, en arrière, à gauche, un peu de souffle, qu'on pense devoir être dû à une poussée de congestion pulmonaire autour de lésions tuberculeuses.

17 mars. — Toujours râles sous-crépitants à droite. Le souffle a presque disparu au sommet gauche; l'état général est relativement bon; les gencives sont fongueuses et saignantes, douloureuses, quelques attouchements à l'acide chromique les modifient promptement.

18 mars. — Amélioration sensible, frottements pleuraux sous la clavicule droite (Tuberculose).

19. — Sueurs abondantes au moment de la visite du matin. Retentissement de la voix au sommet droit de la poitrine.

21 mars. — Souffle au sommet droit avec râles crépitants fins.

24 mars. — *L'examen du sang* démontre que les globules blancs sont en très petit nombre, moins nombreux même que dans bien des cas normaux. En avant, sous la clavicule droite, on entend toujours des râles sous-crépitants. Pas d'expectoration.

31 mars. — Même état. Toujours râles sous-crépitants dans presque toute l'étendue du poumon droit.

3 avril. — Depuis deux jours, la malade éprouve un peu de dysphagie. Même état d'ailleurs.

4 avril. — A la visite du matin, l'état de la malade est le même que les jours précédents. Elle se cachectise de plus en plus.

5 avril. — Morte à 6 heures du matin presque subitement.

Autopsie 6 *avril* 1881, *à* 9 *heures du matin.*

Amaigrissement extrême; le corps n'a plus littéralement que la peau et les os.

Teinte jaune grisâtre, plombée ou hémaphéique généralisée. Ecchymoses en voie de résorption sur les jambes, qui sont couvertes de plaques brunâtres.

Cerveau légèrement œdématié; pas de lésions des centres nerveux.

Reins sains, *capsules surrénales* normales.

Le péricarde contient environ cinquante grammes de sérosité.

Le cœur est flasque, de coloration feuille-morte et semble avoir

subi un commencement de dégénérescence graisseuse. Pas de lésion valvulaire. Quelques noyaux athéromateux à la naissance de l'aorte. Toutes les artères périphériques (y compris celles du cerveau) et surtout *les artères radiales* sont très athéromateuses. Sur le vivant elles étaient tellement dures, qu'il était très difficile de sentir le pouls.

Le poumon droit présente des adhérences pleurales généralisées : il est le siège d'une infiltration tuberculeuse totale avec plusieurs petites cavernes au sommet.

Le poumon gauche est adhérent au diaphragme et renferme aussi, au sommet, quelques noyaux tuberculeux : pas de cavernes.

La cavité abdominale renferme un épanchement ascitique très peu abondant, dû à une péritonite récente. Et, en effet, le péritoine est parsemé de granulations tuberculeuses miliaires et de noyaux tuberculeux.

Le foie est très volumineux. Il pèse 3kg.,480gr. Son diamètre transverse est de 35 centimètres, son diamètre vertical de 31 centimètres; son épaisseur de 7 centimètres. Il est dur, cirrhosé, de coloration jaune foncé. Il n'y a pas d'obstacle au cours de la bile; la vésicule biliaire renferme une petite quantité de bile normale.

La rate est très hypertrophiée [1]. Elle pèse 4kg.,770gr et mesure 37 centimètres de longueur; 23 centimètres de largeur et 10 à 11 centimètres d'épaisseur. Elle est *dure et sclérosée:* on peut la couper en tranches minces très résistantes; il n'y a pas de boue splénique. *Sa coloration est normale* à l'extérieur; cependant, on remarque, à la surface, plusieurs taches blanchâtres irrégulières, qui représentent de petits infarctus superficiels, dus vraisemblablement à la chute que la malade a faite le 20 février. Elle a, d'ailleurs, malgré son hypertrophie, et toutes proportions gardées, conservé sa forme, sa place et sa direction habituelles. On trouve au niveau du hile une *petite rate supplémentaire* du volume d'une noix. *A la coupe*, la rate présente une couleur uniformément violacée, lie de vin, un peu plus pâle qu'à l'ordinaire, et entrecoupée de stries blanchâtres ou grisâtres, qui subdivisent manifestement l'organe en une infinité de petits lobules du volume d'une graine de pavot environ.

1. Cette rate a été présentée à la Société anatomique de Paris, le 8 avril 1881, et déposée au Musée Dupuytren.

L'hypertrophie des deux principaux viscères, le foie et la rate, forme un contraste remarquable avec le poids total du corps qui présente une émaciation extrême :

Le poids total du corps	avec tous les viscères	est de	31k,000
— —	sans le foie	—	27k,520
— —	sans le foie et sans la rate.		22k,750

OBSERVATIONS RÉSUMÉES, EXTRAITES DES BULLETINS DE LA SOCIÉTÉ MÉDICALE DES HÔPITAUX DE PARIS, 24 DÉC. 1862

M. Colin. — *Hypertrophie de la rate sans impaludisme, sans fièvre, sans leucémie, sans ascite.*

Janvier 1862. — Un jeune soldat entre à l'hôpital pour une douleur dans l'hypocondre gauche, qu'il attribue à une chute faite quelques jours auparavant sur le flanc gauche. Légère teinte ictérique.

A ce moment, l'exploration physique ne permet de reconnaître aucun développement anormal du foie ou de la rate.

Guéri en quinze jours de sa douleur et de son ictère.

Rentré en avril. — Atteint de nouveau d'ictère et de douleur dans l'hypocondre gauche. On constate alors *une hypertrophie de la rate* (hauteur de la matité : 16 centimètres) et une légère hypertrophie du foie. — Envoyé à Vichy.

En novembre, troisième séjour. Rate descendant jusqu'à l'ombilic et la crête iliaque, sensible à la palpation et à la vue. Pas d'ascite.

Matité hépatique hauteur 14 centimètres. Ictère, qui n'a pas cessé depuis le mois d'avril.

Douleur splénique légère et cachexie. Rien autre.

20 *décembre.* Symptômes de péritonite aiguë. Mort.

L'autopsie démontre qu'il y a, *autour de la rate* et limitée par une coque pseudo-membraneuse très épaisse, une vaste collection purulente, qui s'est rompue par deux ouvertures (périsplénite suppurée ouverte lans la cavité péritonéale).

Les fausses membranes qui circonscrivent l'abcès sont unies à la rate par des tractus nombreux.

L'enveloppe fibreuse de la rate est épaissie et présente des plaques blanchâtres cartilagineuses.

L'organe splénique pèse 1kg.,970. Son tissu est dur et résistant. *Il n'est pas fait mention d'examen microscopique.*

Le foie pèse 2kg.,600. Sa consistance est augmentée (foie lardacé); il présente une coloration jaune par ilots.

M. Colin donne cette observation comme une nouvelle preuve de la solidarité pathologique du foie et de la rate.

Sans affirmer que la chute est le point de départ de l'affection splénique, il lui semble évident, d'après la marche de l'affection, que la lésion de la rate est primitive, et celle du foie consécutive.

A propos de cette observation, *MM. Vigla et Moutard-Martin* rapportent des faits analogues :

M. Vigla a donné ses soins à un homme atteint d'une hypertrophie de la rate, indépendante de toute autre lésion. A part un peu d'affaiblissement de l'intelligence, la santé était excellente. La rate descendait jusqu'à l'ombilic.

M. Moutard-Martin a observé, à l'hôpital Saint-Antoine, une hypertrophie primitive de la rate sans fièvre, sans leucémie, avec anémie, chez une femme de vingt-deux ans. Il y avait un peu d'hypertrophie du foie.

La rate descendait jusqu'à la crête iliaque et dépassait la ligne médiane d'au moins trois travers de doigt. Cela durait depuis plusieurs mois. La malade resta trois mois à l'hôpital, sortit et revint au bout d'un an dans le même état. Elle sortit de nouveau et on ne la revit plus.

PARIS. — IMPRIMERIE ÉMILE MARTINET, RUE MIGNON, 2.

DU MÊME AUTEUR

Traité théorique et pratique des maladies de la peau. Leçons professées à l'hôpital Saint-Louis par *J. B. Hillairet*, rédigées et précédées de l'anatomie et de la physiologie de la peau par *E. Gaucher*, avec figures dans le texte. — O. Doin Éditeur 1881.

Des troubles de la nutrition dans l'intoxication saturnine: Physiologie pathologique de l'empoisonnement chronique par le plomb. — Revue de médecine. — Novembre 1881.

De l'aphasie saturnine. — Bull. soc. clinique de Paris. — Avril 1880.

Anatomie pathologique de l'Eczéma. — Annales de dermatologie et de syphiligraphie. — Avril 1881. — Avec 2 planches hors texte.

Note sur le parasitisme de la Lèpre. — (En collaboration avec M. Hillairet) Bull. soc. de Biologie. — Décembre 1880.

Culture des Bactéries de la Lèpre. — Bull. soc. Biologie 1881.

Anatomie pathologique des paralysies diphthéritiques. — Journal de l'anatomie de Ch. Robin. — Janvier 1881. — Avec une planche hors texte.

Note sur la pathogénie de l'albuminurie dans la diphthérie et sur la néphrite infectieuse diphthéritique. — Bull. soc. Biologie. Janvier 1881.

Note sur le parasitisme de la méningite cérébro-spinale et sur la néphrite infectieuse qui l'accompagne. — Bull. soc. Biologie février 1881.

PARIS. — IMPRIMERIE ÉMILE MARTINET, RUE MIGNON, 2.